

Sulla Eziologia Ereditaria delle Fibre Mieliniche del Fundus (Coppia MZ con reperto concordante di fibre mieliniche e di residui embrionari della cristalloide posteriore e coppia MZ con reperto discordante di fibre mieliniche e concordanti di epilessia)

L. Gedda, B. D. Lumbroso, P. Catalino

Le fibre mieliniche offrono la interessante particolarità di costituire una anomalia di sviluppo post-natale, a differenza di altre manifestazioni che invece rappresentano una abnorme persistenza di formazioni embrionali.

L'anomalia della mielinizzazione del nervo ottico può essere classificata in due gruppi, entrambi ovviamente di comparsa post-natale.

Nel primo gruppo viene considerata quella derivata da un ritardo della mielogenesi, con il quadro clinico della pseudo atrofia grigia del neonato; questa si accompagna ad amaurosi con assenza dei riflessi pupillari alla luce e tali reperti scompaiono con la mielinizzazione completa delle vie ottiche.

Nel secondo gruppo viene compresa, con maggiore frequenza, quella anomalia successiva ad un eccesso della mielinizzazione, la quale oltrepassa la papilla per interessare le fibre retiniche. Leber suppone che queste fibre mieliniche siano attribuibili ad un eccessivo stimolo di formazione che poi successivamente si esaurisce.

Per Ida Mann le fibre mieliniche possono essere suddivise in 4 gruppi secondo la loro estensione:

- 1) piccoli fasci che arrivano a breve distanza dalla testa del nervo, senza necessariamente raggiungere il centro del disco stesso;
- 2) fibre mieliniche che raggiungono ed invadono il polo posteriore ed il disco ottico nella loro totalità;
- 3) lunghi fasci arcuati che spesso passano al di sopra o al di sotto del fascio papillo-maculare;
- 4) piccole zone mielinizzate retiniche lontane e senza rapporto diretto con il disco.

La mielinizzazione del nervo ottico inizia al settimo mese della vita intrauterina e procede in senso opposto alla progressione delle fibre del nervo stesso, ossia in senso centrifugo. Alla fine del settimo mese le vie ottiche endocraniche sono mielinizzate

sino al chiasma ed il processo continua lentamente verso la lamina cribrosa. Le guaine di mielina sono dapprima molto sottili ma durante lo sviluppo aumentano in spessore, sempre in modo centrifugo. Nell'adulto hanno le stesse dimensioni in tutti i punti del nervo ottico.

All'ottavo mese la mielina ha superato la metà del nervo ottico per arrivare al nono mese a soli 3-4 mm dalla lamina cribrosa; questa è, secondo quasi tutti gli AA., interessata alla nascita. Il processo continua dopo la nascita per completarsi, secondo alcuni AA., soltanto al terzo mese, evenienza che coincide con le nostre conoscenze attuali della fisiologia della visione del neonato, le cui prime percezioni si effettuerebbero a questo momento.

La presenza di fibre mieliniche visibili nel fondo oculare dell'uomo non è eccezionale. Franceschetti (1938) ritiene che esistano nella proporzione dello 0,5-3%; Danis fornisce le cifre dell' 1,1-6,5%.

Si osservano bilateralmente nel 20% dei casi; in rapporto al sesso esse sono più frequenti negli uomini che nelle donne (2/1, Duke-Elder 1964). Inoltre sono state riscontrate in associazione con la miopia nel 50% dei casi.

Anche se con meno frequenza, le fibre mieliniche sono state ugualmente descritte nella letteratura, in associazione ad alcuni reperti di anomalie oculari (colobomi, crescenti congeniti peripapillari, persistenza dei vasi ialoidei, cataratte congenite, eterocromia, cheratocono). Segnaliamo altresì l'associazione di tali fibre con diverse disostosi craniche studiate da Bietti nel 1945.

Per quanto concerne inoltre la frequenza ed il rapporto di familiarità di tale quadro, ricordiamo come pochi siano stati descritti nella letteratura sotto questo riguardo.

Kiso Kiego (1928) riporta dei casi di estese fibre mieliniche unilaterali e bilaterali osservate in due generazioni di una famiglia in associazione con altre anomalie: poichè in alcuni di questi soggetti fu constatata una affezione luetica, l'A. ha supposto che dei fattori acquisiti possano aver contribuito alla comparsa di alcune di queste forme.

Meyer-Riemsloh (1925) riferisce di una madre e di sua figlia epilettica, con atrofia ottica, affette entrambe da tali malformazioni.

Cockayne (1933) la ritrova in 10 casi (due generazioni), Catsch (1949) in sette casi familiari, Mauthner (1868) in due sorelle.

Bietti nel suo studio sulle rare e atipiche forme di disostosi craniche e craniofaciali (1945) ha osservato la presenza di fibre mieliniche in una p. acrocefalica e nel padre di essa.

È stato segnalato sino ad oggi nella letteratura da noi consultata un solo caso gemellare monozigotico concordante, descritto da Engerth (1933).

I casi gemellari monozigotici discordanti invece sono più numerosi; citiamo quelli di Glees (1940), Meirowski (1926), Rotth (1937).

Considerata pertanto la rarità della osservazione di fibre mieliniche in gemelli monozigotici e con l'intento di portare un ulteriore contributo alla conoscenza dell'argomento, abbiamo ritenuto opportuno descrivere due casi capitati alla nostra osservazione.

Caso I

N. ANNA MARIA e RITA, di anni 15, nate a Roma

L'anamnesi fisiologica delle gemelle è piuttosto incompleta, giacchè i genitori sono separati da diversi anni e il padre, che le ha accompagnate da noi, non ricorda bene. È stato solo possibile appurare che le bambine sono nate a termine da parto eutocico. Hanno avuto allattamento materno fino a 14 mesi. Normali i primi atti fisiologici. Menarca a 13 anni e mezzo per Anna Maria, a 12 e mezzo per Rita. Da allora, flussi regolari per ritmo, quantità e durata. Le bambine vivono in collegio dall'età di 7 anni.

N. ANNA MARIA:

Anamnesi patologica

Pare che la bambina non abbia sofferto di alcuna malattia fino ai 7 anni. In quell'epoca fu affetta da morbillo, parotite e torcicollo muscolare. A 10 anni fu riscontrato l'ingrossamento di una ghiandola cervicale, ingrossamento che regredì facilmente in seguito a terapia imprecisata. Attualmente la bambina accusa frequenti dolori di testa, particolarmente nelle giornate umide e piovose, e, raramente, dolori spontanei all'ipocondrio destro.

Esame obiettivo

Stato generale buono. Peso Kg. 50,500. Altezza cm. 150.

Cute e mucose visibili ben irrorate. Acne giovanile. Pannicolo adiposo abbondante. Apparato linfoghiandolare indenne. Nulla a carico degli apparati respiratorio, cardiovascolare, osteo-articolare.

Addome globoso. Fegato e milza nei limiti. Dolore alla pressione all'ipocondrio destro.

Esame oculistico

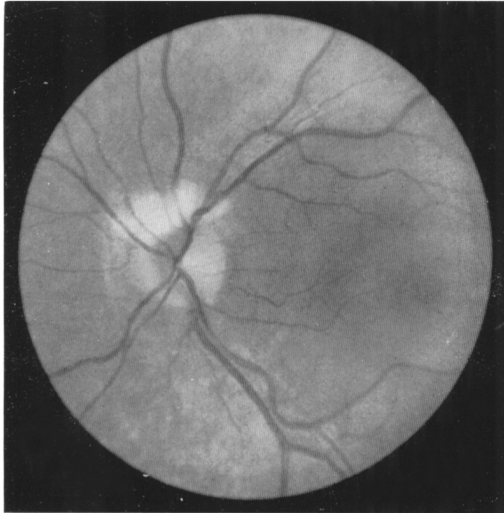
La schiascopia mette in evidenza una *miopia*. Esiste un astigmatismo fisiologico. Visus O.D. 1/10; con correzione di -4 sfer. si ottiene 9/10. Visus O.S. 1/10; con -4 sferico = 9/10. Il campo visivo e la motilità estrinseca sono normali. Pupille normoreagenti.

Alla lampada a fessura l'occhio destro è normale.

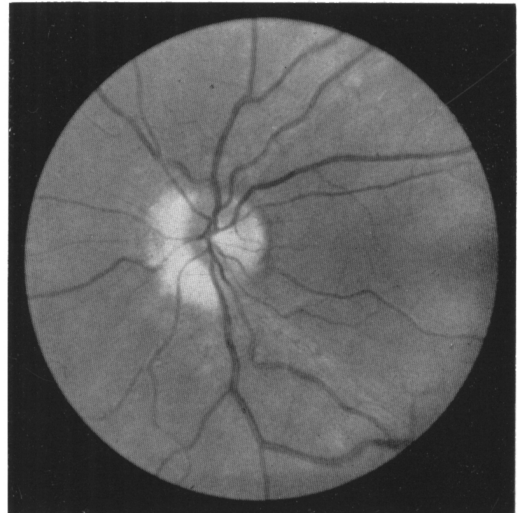
A sinistra, a livello del cristallino, sulla cristalloide posteriore si vedono due piccole opacità di colore grigiobiancastro. Queste opacità situate nella zona corrispondente a quella dove sono stati trovati residui embrionali nella gemella, sono molto *probabilmente dei residui della membrana vascolare posteriore*.

L'esame del fundus mette in evidenza a destra una papilla e dei vasi normali. A sinistra i vasi hanno un decorso e un calibro normali; la papilla è rosea a bordi netti ad eccezione del quadrante superiore nasale dove si osserva un abbondante

fascio di *fibre mieliniche* in corrispondenza dei vasi retinici superiori. È un'area bianca, meno estesa che nella gemella, a struttura fibrillare, che in qualche punto nasconde i vasi retinici per un breve tratto.



a. Anna Maria



b. Rita

Fig. 1

N. RITA:

Anamnesi patologica

Alla nascita fu riscontrato in Rita un soffio cardiaco, con caratteri imprecisati, attualmente scomparso.

A un anno broncopolmonite. A 7 anni, come la cogenella, fu affetta da morbillo, parotite e torcicollo muscolare.

Attualmente la bambina gode buona salute, se si eccettuano rari dolori spontanei all'ipocondrio destro.

Esame obiettivo

Stato generale buono. Peso Kg. 49,500. Altezza cm. 150. Cute e mucose visibili bene irrorate. Acne giovanile. Pannicolo adiposo abbondante. Apparato linfoghiandolare indenne.

Nulla a carico degli apparati respiratori, cardiovascolare, osteo-articolare.

Addome globoso. Fegato e milza nei limiti. Dolore alla pressione all'ipocondrio destro.

Esame oculistico

La schiascopia mette in evidenza una *miopia*. Esiste un astigmatismo fisiologico. Visus O.D. 1/10; con correzione di $-4,50$ sferico = 10/10. Visus O. S. 1/10; con

—4 sferico = 10/10. Il campo visivo e la motilità estrinseca sono normali. Pupille normoreagenti.

Alla lampada a fessura l'occhio destro è normale.

Nell'occhio sinistro, a livello del cristallino si notano, sulla cristalloide posteriore dei *residui della tunica vascolare posteriore embrionale* sotto forma di filamenti estremamente tenui biancastri, a percorso tortuoso, difficilmente visibili. Essi sono situati prevalentemente nel segmento nasale della cristalloide posteriore.

L'esame del fundus mette in evidenza a destra una papilla e dei vasi normali. A sinistra i vasi hanno decorso e un calibro normali. La papilla è di colorito normale, i bordi sono netti dal lato temporale. Dal lato nasale nei due quadranti superiore ed inferiore si nota una fascia di *fibre mieliniche*, area bianca, di struttura fibrillare, disposta radialmente a partire dalla papilla e che si estende un po' più lontano dalla papilla nel quadrante inferiore che in quello superiore.

Caso II

T. ANNA MARIA e MARIA RITA, di anni 7, nate a Roma il 19.1.55

Gravidanza gemellare bicoriale biamniotica. Il parto è stato eutocico ed alla nascita Anna Maria pesava Kg. 2,200, Maria Rita 2,500.

Allattamento materno per entrambe sino al nono mese. Prima dentizione a sei mesi; deambulazione e prime parole per entrambe entro il primo anno di vita.

Sviluppo fisico regolare per entrambe con controllo precoce degli sfinteri; sviluppo psichico senza alterazioni degne di nota; sono entrambe vivaci, intelligenti, affettuose, senza alcuna predominanza.

Frequentano con profitto la prima classe elementare.

Anamnesi patologica

Hanno sofferto contemporaneamente a 13 mesi di mughetto, spesso hanno pure sofferto di tonsilliti ed all'età di 4 anni sono state colpite entrambe dal morbillo.

Per quanto riguarda le crisi convulsive di cui soffrono, la prima manifestazione risale al 1959:

ANNA MARIA

Ott. 1959 1 crisi convulsiva
Ago. 1960 2 crisi in una settimana
Giu. 1961 1 crisi. Da allora sta bene

MARIA RITA

Maggio 1959 1 crisi
Maggio 1960 2 crisi in una settimana
Gennaio 1961 1 crisi
Giugno 1961 1 crisi

Dall'anamnesi non si possono rilevare fattori lesivi extra encefalici (traumatici, tossici, tossinici) ed encefalici grossolani quali malformazioni, cicatrici.

Non si rilevano fattori scatenanti fisiologici come stimoli sensoriali e sensitivi, emozioni, o patologici come accessi febbrili, alcalosi, ritenzione idrica, ipertiroidismo.

Gli accessi infatti compaiono a detta della madre quando le bambine stanno già dormendo. Tonsillectomia nell'aprile dello scorso anno.

Reperto familiare

Nulla da rilevare se si eccettua una meningite sierosa sofferta da un collaterale.

Esame obiettivo

ANNA MARIA: peso Kg. 20, altezza cm. 123, condizioni di sviluppo soddisfacenti. Collo: micropoliadenia latero cervicale ad angolo mandibolare di medio grado. Faringe arrossata. Caduta degli incisivi mediani inferiori con sostituzione dei permanenti.

Nulla di patologico da rilevare a carico degli apparati cardiocircolatorio, respiratorio. Organi ipocondriaci in sede.

Pressione 100/60.

Esame neurologico negativo.

Esame radiologico del cranio: impronte digitate non molto pronunciate. Sella turcica piccola.

D.R.: note di discreta ipertensione endocranica.

Esame elettroencefalografico eseguito in data 30 giugno 1961:

Ritmo fondamentale di ampiezza bassa irregolare.

Disritmie sulle derivazioni medio anteriori con elementi a punta lenta rari a sinistra.

Diagnosi specialistica: epilessia focale sinistra scarsamente attiva.

MARIA RITA: peso Kg. 20,500; altezza cm. 123; condizioni di sviluppo somatico soddisfacenti; nulla di patologico da rilevare a carico degli apparati cardiocircolatorio e respiratorio. Organi ipocondriaci in sede. Pressione 105/60.

Esame neurologico negativo.

Esame radiologico del cranio: impronte digitate non molto pronunciate. Sella turcica piccola con apofisi clinoidi anteriori un po' ribattute in basso e molto ravvicinate alle posteriori.

D.R.: note di discreta ipertensione endocranica.

Esame elettroencefalografico: ritmo fondamentale di ampiezza media di regolarità scarsa. Scariche molto frequenti di elementi punta trifasici, bilaterali e sincroni, prevalenti a destra e monolaterali a destra, nettamente dominanti in sede fronto-centrale.

Con iperpernea attivazione lenta diffusa e persistenza di elementi specifici focali.

Conclusione: epilessia da focalità fronto-centrale destra notevolmente attiva.

Esame psichico

Entrambe vivaci con buon contatto ambientale. Il rendimento intellettuale è medio con una lieve predominanza in Anna Maria.

Esame oculistico

A. MARIA: refrazione emmetropica con visus di 10/10 in ambedue gli occhi. La

motilità estrinseca è normale. Le pupille sono isocoriche e normoreagenti. Fondo oculare normale in ambedue gli occhi; papilla rosea con bordi netti, vasi normali.

MARIA RITA: refrazione emmetropica con visus di 10/10 in ambedue gli occhi. La motilità estrinseca è normale, le pupille sono isocoriche e normoreagenti. Fondo oculare in O.D.: papilla rosea con bordi netti, vasi normali. In O.S. si nota al livello del quadrante nasale superiore un fascio bianco con struttura fibrillare di fibre mieliniche che si estendono sino a circa un diametro papillare del bordo del disco ottico, nascondendo a tratti i vasi retinici superiori che sono per altro normali.

Discussione

Se per malformazione s'intende un difetto di formazione presente alla nascita, il riscontro di fibre mieliniche sul *fundus* non potrebbe a rigore considerarsi tale perchè la mielinizzazione del nervo ottico oltre la lamina cribrosa avviene normalmente dopo la nascita e dura fino al 3° mese della vita extrauterina.

Quando però si voglia attribuire al concetto di « malformazione » il significato etimologico della parola e cioè di formazione avvenuta male in opposizione al concetto di « deformazione » che significa alterazione di un processo normalmente avvenuto, la presenza di queste fibre mieliniche, quand'anche si verifichi qualche mese dopo la nascita, potrà essere considerata come una malformazione *sensu latiori*. Senza dire che non ci sono osservazioni per affermare se questa mielinizzazione aberrante si manifesti veramente dopo la nascita o non addirittura prima. Solo l'esame di una confacente serie di « fundus » potrebbe stabilire questo.

Sia, o meno, da considerarsi come una malformazione, si pone il problema se la presenza di fibre mieliniche sul *fundus* possa rappresentare un fenomeno ereditario. Tale quesito non esclude che il fenomeno possa verificarsi isolatamente a seguito di qualche processo che abbia il significato di una fenocopia, ma per questa probabilità che per rigore metodologico dobbiamo considerare, in effetto non esiste nessun concreto riferimento.

Invece le osservazioni familiari di cui si dispone depongono in questo senso e tanto più quando sono associate a processi malformativi ereditari come nel caso illustrato da Bietti.

L'osservazione gemellare ha finora condotto ad un solo caso di concordanza in coppia gemellare MZ e perciò il caso concordante che abbiamo osservato e illustrato assume un prezioso valore di conferma essendo soltanto il secondo che viene riportato in letteratura.

Noteremo a questo proposito che la coppia è certamente MZ come è provato sia dalle diagnosi di rassomiglianza, sia dalla concordanza dei caratteri immunoematologici, sia dalla prova dell'equivocità secondo Gedda, risultata positiva. Devesi ancora sottolineare che la medesima coppia presentava un altro carattere malformativo oculare concordante riguardante la tunica vascolare posteriore embrionale

la quale lasciò dei residui sulla cristalloide posteriore in entrambe le gemelle a carico dell'occhio S (e cioè del medesimo occhio affetto da fibre mieliniche) benchè più cospicui in Anna Rita. Si può dire che forse le opacità esistenti in Anna Maria non avrebbero potuto essere esattamente rilevate e diagnosticate se il reperto malformativo di origine embrionale non fosse stato individuato in Rita. Questa associazione delle fibre mieliniche con i residui della tunica vascolare posteriore non è stata finora sottolineata ed è un appoggio per la tesi che la presenza delle fibre mieliniche debbano essere considerate come una malformazione sia pure *sensu latiori*.

È stata recentemente sottolineata da Gedda l'importanza che nel settore patologico assume anche una sola coppia monozigotica concordante quando la concordanza delle diagnosi sia appoggiata sopra una molteplice concordanza di sintomi. In questo senso notiamo che nel nostro I caso la concordanza riguarda l'occhio colpito (in entrambe il S), il lato (in entrambe il lato nasale), e, in questo lato, il quadrante (in entrambe il superiore sebbene in Rita sia interessato anche il quadrante inferiore) oltre, beninteso, alla concordanza intrinseca del reperto (presenza di fibre mieliniche).

Sembra quindi che la presente coppia MZ concordante in unione a quella già segnalata da Engerth fornisca una prova apodittica circa la possibilità che la presenza di fibre mieliniche sul *fundus* possa essere determinata da un processo ereditario.

Come spiegare dunque la discordanza rilevata nella II coppia che pure sembra essere, come la prima, monozigotica? Già Glees, Jancke, Meirowski, Rotth segnarono dei casi analoghi di discordanza in coppie gemellari MZ. Pertanto il reperto non sorprende e, quando si voglia interpretarlo, bisogna concordare con l'interpretazione di François che pensa ad una labilità del gene e cioè ad un'ampia oscillazione di manifestazione del genotipo corrispondente, benchè non si possa escludere che in qualcuno di questi casi, e quindi anche nel nostro, un processo di fenocopia abbia potuto condurre al medesimo risultato, probabilità che sembra essere estremamente remota.

Peraltro appare strana l'assenza di segnalazioni di coppie DZ nelle quali la presenza di fibre mieliniche sul fundus sia stata segnalata in entrambi i gemelli o anche, come sarebbe da aspettarsi, in un solo gemello membro di una coppia DZ.

Questo fatto potrebbe suggerire l'ipotesi che forse qualcuna delle coppie presentate come MZ discordanti ad un più dettagliato esame avrebbe potuto rivelarsi come DZ.

Riassunto

Gli AA. studiano l'eziologia ereditaria delle fibre mieliniche della retina e presentano 2 casi gemellari: una coppia di gemelli MZ con reperto concordante di fibre mieliniche e di resti embrionali della cristalloide posteriore e una coppia MZ con reperto discordante di fibre mieliniche e concordante di epilessia.

Bibliografia

- BIETTI G. B.: *Boll. Oculist.*, 24: 83, 1945.
CATSCH: *Z. mensch. Vererb. Konstit. Lehre.*, 24: 59, 1949.
COCKAYNE: *Inherited abnormalities of the skin and its appendages*. London 1933. *Brit. J. Ophthalm.*, 20: 569, 1936.
DANIS: *Les aspects normaux et les anomalies congénitales du fond de l'œil*, Paris 1940.
DUKE ELDER: *System of ophthalmology*. London, Kimpton, 1964, vol. III.
ENGERTH: *Z. Neurol.*, 148: 670, 1933.
FRANCESCHETTI: *Bull. Soc. franç. Ophthal.*, 51: 573, 1938.
FRANÇOIS: *L'hérédité en ophtalmologie*, Paris 1958.
GLEES: *Ber. dtsh. ophthal. Ges.*, 53: 177, 1940.
KISO: *v. Graefes Arch. Ophthal.*, 120: 154, 1928.
LEBER: *Graefe-Saemisch Hb. d. ges. Augenheilk.*, 2nd ed., Leipzig, 7 (2), X A (ii), 2024, 1916.
MANN: *Developmental abnormalities of the eye*. London, British Med. Ass., 1957.
MAUTHNER: *Lhb. d. Ophthalmoscopie*, Vienna 1868.
MEIROWSKY: *Arch. Rassen. u. Ges. Biol.*, 17: 414, 1926.
MEYER-RIEMSLÖH: *Klin. Mbl. Augenheilk.* 74: 355, 1925.
VON ROTTH: *Klin. Mbl. Augenheilk.* 98: 636, 1937.
WAARDENBURG: *1st Symp. int. genet. Med.* 1953, p. 128, 1954.

RÉSUMÉ

Les auteurs étudient l'étiologie héréditaire des fibres à myéline de la rétine et présentent 2 cas jumelaires: un couple de jumeaux MZ avec fibres à myéline concordantes (deuxième cas de la littérature) et résidus embryonnaires concordants au niveau de la cristalloïde postérieure et un couple de jumeaux MZ avec épilepsie concordante et discordance dans la constatation des fibres à myéline.

SUMMARY

The Authors have studied the hereditary etiology of myelinated nerve fibers of the retina and present two twin cases: one MZ pair concordant as to myelinated nerve fibers and to embryonic remains of the posterior capsule of the lens, and another MZ pair discordant as to myelinated nerve fibers and concordant as to epilepsy.

ZUSAMMENFASSUNG

Verfasser untersuchen die Erbätiologie der Netzhaut-Myelinfasern und stellen 2 Zwillingsfälle vor: ein EZ-Paar mit konkordantem Befund von Myelinfasern und Embryonalresten des hinteren Kristalloids, sowie ein EZ-Paar mit diskordantem Befund von Myelinfasern und konkordanter Epilepsie.